

# CARDIOLOGIE

## Conférences scientifiques

COMPTE RENDU DES CONFÉRENCES

SCIENTIFIQUES DE LA DIVISION DE

CARDIOLOGIE, HÔPITAL ST. MICHAEL'S,

UNIVERSITÉ DE TORONTO

## La cardiopathie carcinoïde : le cœur fait partie de l'ensemble de l'organisme

AJAI PASRICHA, M.D. et TREVOR ROBINSON, M.D.

Les tumeurs carcinoïdes sont de rares néoplasmes qui ont des manifestations cardiovasculaires uniques et posent un défi sur le plan thérapeutique. L'incidence des tumeurs carcinoïdes est d'environ 1,5 pour 100 000 dans la population générale et on estime qu'environ 30 % des sujets affectés développent un syndrome carcinoïde<sup>1</sup>. On pense qu'environ la moitié de ces patients présentent des manifestations cardiaques. Dans ce numéro de *Cardiologie – Conférences scientifiques*, nous examinons l'histoire, la biologie, la pathologie et le tableau clinique du syndrome carcinoïde cardiaque ainsi que le traitement des patients qui en sont atteints.

### Histoire de la tumeur carcinoïde

Il y a plus de cent ans, Lubrasch a décrit pour la première fois des tumeurs carcinoïdes après l'autopsie de deux patients<sup>2</sup>. Les deux patients étaient atteints d'une tumeur de l'iléon terminal. Cependant, ce n'est pas avant 1907, qu'Oberndorf a attribué le qualificatif de « karzinoïde » pour décrire ces tumeurs<sup>3</sup>. En 1952, on a décrit le premier cas d'atteinte cardiaque associée à ces tumeurs caractéristiques chez un jeune homme<sup>4</sup>.

### Biologie

On pense que les cellules des tumeurs carcinoïdes sont issues de cellules neuroendocriniennes appelées cellules de décarboxylation et de captation des précurseurs aminés (APUD). Elles contiennent des graines de neurosécrétion capables de libérer diverses hormones physiologiquement actives et des amines biogènes. Les plus connues et étudiées de ces substances sont la sérotonine (5-hydroxytryptamine [5-HT] et l'histamine (5-hydroxytryptophane), mais elles comprennent également les bradykinines, les tachykinines et les prostaglandines. La libération spécifique de l'une ou d'une association de ces substances détermine le tableau clinique.

La sérotonine est la mieux caractérisée de ces substances et celle qui a suscité le plus d'intérêt. Les cellules carcinoïdes absorbent le tryptophane qui est hydroxylé et décarboxylé dans les cellules par les enzymes tryptophane déshydroxygénase et dopa-carboxylase, respectivement, produisant finalement de la sérotonine. La sérotonine est ensuite sécrétée dans la circulation où elle est métabolisée en acide 5-hydroxyindole -acétique (5-HIAA), qui est excrété dans l'urine (figure 1).

Les actions physiologiques de la sérotonine sont nombreuses et complexes. Elle agit comme un neurotransmetteur du SNC, un précurseur de la mélanine et un promoteur de l'agrégation plaquettaire. Ses effets cardiovasculaires s'exercent par divers récepteurs. L'activation des récepteurs 5-HT1 et 5-HT4 produit une vasoconstriction. La potentialisation de l'angiotensine II renforce ses propriétés de vasoconstriction. Le récepteur 5-HT1 possède de nombreux sous-types et, selon quel sous-type est activé, la sérotonine peut causer une vasodilatation paradoxale, alors que l'activation d'autres sous-types exerce des effets positifs chronotropes et inotropes sur le muscle cardiaque.

### Division de cardiologie

Beth L. Abramson, MD  
Warren Cantor, MD  
Luigi Casella, MD  
Robert J. Chisholm, MD  
Chi-Ming Chow, MD  
Paul Dorian, MD  
David H. Fitchett, MD (rédacteur-adjoint)  
Michael R. Freeman, MD  
Shaun Goodman, MD  
Anthony F. Graham, MD  
Robert J. Howard, MD  
Stuart Hutchison, MD  
Victoria Korley, MD  
Michael Kutryk, MD  
Anatoly Langer, MD  
Gordon W. Moe, MD (rédacteur)  
Juan C. Monge, MD (rédacteur-adjoint)  
David Newman, MD  
Trevor I. Robinson, MD  
Duncan J. Stewart, MD (chef)  
Bradley H. Strauss, MD

Hôpital St. Michael's  
30 Bond St.,  
Suite 9-004, Queen Wing  
Toronto, Ont. M5B 1W8  
Télécopieur: (416) 864-5330

Les opinions exprimées sont exclusivement celles des membres de la division. Publié grâce à des subventions sans restrictions.



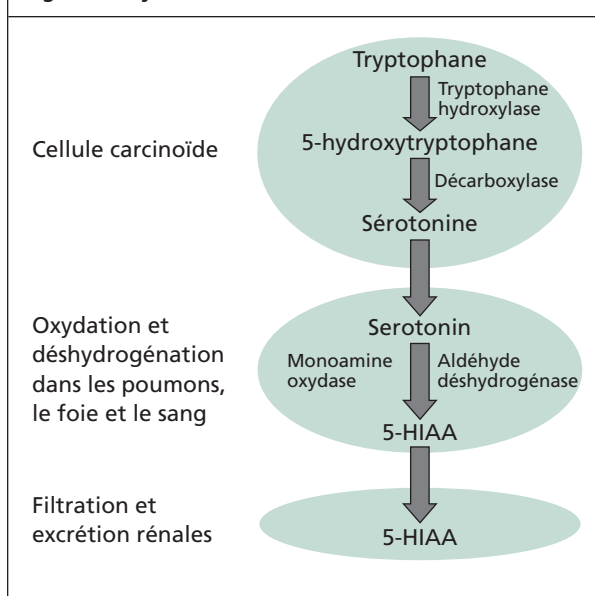
Leading with Innovation  
Serving with Compassion

**ST. MICHAEL'S HOSPITAL**

A teaching hospital affiliated with the University of Toronto



**Figure 1 : Synthèse et métabolisme de la sérotonine**



### Tableau clinique

Les tumeurs carcinoïdes produisent une constellation classique de caractéristiques cliniques appelées le « syndrome carcinoïde ». Ce syndrome se caractérise par des bouffées de vasodilatation cutanée, une diarrhée sécrétoire, une respiration sifflante, une télangiectasie cutanée et des anomalies cardiaques. Environ la moitié des cas de syndrome carcinoïde seulement souffrent d'une atteinte cardiaque observée principalement chez les patients présentant des métastases hépatiques ou un carcinoïde ovarien. On pense que les lésions cardiaques droites de préférence sont dues à la libération de médiateurs dans la circulation veineuse.

Les manifestations cardiovasculaires des tumeurs carcinoïdes peuvent être divisées en effets structurels et hémodynamiques. Les anomalies structurelles touchent principalement les valves. La régurgitation tricuspide est la lésion valvulaire la plus fréquente, suivie de la sténose pulmonaire. L'insuffisance pulmonaire est extrêmement rare, tout comme les lésions valvulaires gauches. En présence de ces dernières, on devrait soupçonner un shunt intracardiaque ou un carcinoïde bronchique.

Les lésions valvulaires structurelles sont caractérisées par la présence du signe typique de la cardiopathie carcinoïde – les plaques cardiaques. Elles forment une couche blanchâtre sur la surface des valves tricuspide et pulmonaire. Histologiquement, elles sont composées de cellules musculaires lisses, de myofibroblastes et d'une couche endothéliale sus-jacente. Des études antérieures indiquent que les plaques

cardiaques ne comprenaient pas le tissu élastique que l'on voit normalement dans le muscle cardiaque<sup>5</sup>. Cependant, ce point de vue a été remis en question par Simula et coll. qui ont décrit 130 valves provenant de 75 patients atteints de cardiopathie carcinoïde. Ils ont constaté que jusqu'à 20 % des valves contenaient en fait des fibres élastiques<sup>6</sup>.

La valve tricuspide est généralement affectée dans les cas de cardiopathie carcinoïde, entraînant une régurgitation tricuspide et une sténose concomitante. C'est une conséquence de la déformation asymétrique de la valve, de la fusion partielle et de la rigidité des feuillets valvulaires<sup>5,6</sup>. La valve pulmonaire est rigide, avec une réduction de son ouverture, produisant une sténose. Cependant, l'insuffisance pulmonaire est rare. Les lésions cardiaques gauches sont également rares et lorsqu'elles sont présentes, elles sont habituellement limitées à la valve mitrale. Les lésions de la valve aortique sont extrêmement rares. Les plaques observées sur la valve mitrale sont identiques à celles observées du côté droit, mais elles sont moins graves. Les plaques, quelle que soit leur localisation, sont confinées à l'endocarde et au sous-endocarde<sup>6</sup>.

La pathogenèse de ces plaques est inconnue. Des études chez l'animal indiquent un lien avec la sérotonine et/ou une carence en tryptophane ou en niacine. L'intérêt de cette hypothèse a été renforcé par le fait que l'utilisation de médicaments anorexigènes, la fenfluramine et la dexfenfluramine, était associée à des lésions valvulaires identiques à celles observées dans les cas de carcinoïde. Ces médicaments sont connus pour exercer des effets par leur interférence avec le métabolisme normal de la sérotonine<sup>7</sup>.

### Diagnostic

Un diagnostic concluant de cardiopathie carcinoïde est établi par la mise en évidence de la plaque cardiaque classique. Les signes biochimiques de la maladie sont l'élévation des taux urinaires de 5-HIAA. Dans l'interprétation d'une élévation de ces taux, on devrait déterminer si le patient a consommé des aliments riches en tryptophane (noix, bananes, ananas, kiwis ou avocats). D'autres tests diagnostiques cardiaques fréquents comprennent l'électrocardiogramme (ÉCG), qui peut révéler une dilatation de l'oreillette droite et du ventricule droit, une déviation de l'axe droit et un bloc de branche droite. Une radiographie thoracique est moins utile, étant donné qu'elle est normale dans presque la moitié des cas (tableau 1).

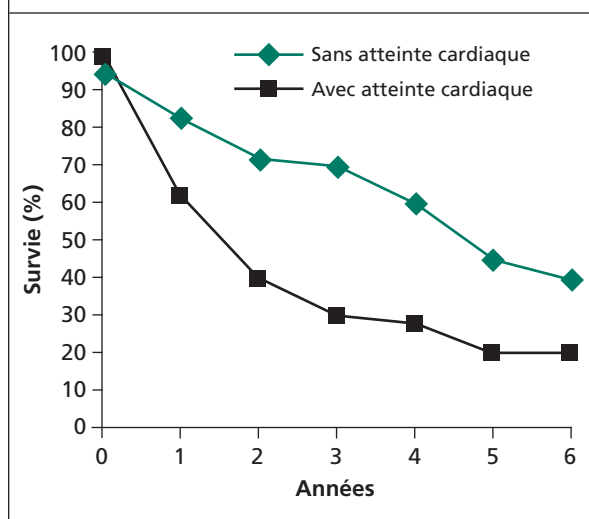
Cependant, le test diagnostique de choix est l'échocardiographie. Les caractéristiques typiques de l'échocardi-

**Tableau 1 : Fréquence des signes visibles à l'électrocardiographie, à la radiographie thoracique et à l'échocardiographie chez les patients atteints d'une cardiopathie carinoïde**

Anomalie	% de signes
<b>ÉCG</b>	
Normale	31
Anomalie de l'onde ST-T	24
Tachycardie sinusale	13
Forces antérieures faibles	12
Faible voltage	10
Déviations de l'axe droit	9
Bloc AV du premier degré	9
Dilatation de l'oreillette droite	7
Déviations de l'axe gauche	6
Bloc de branche droite	4
<b>Radiographie thoracique</b>	
Normale	46
Dilatation cardiaque	18
Épanchement pleural	11
Nodules pulmonaires	11
Hépatomégalie	5
Angles costophréniques émoussés	5
<b>Échocardiogramme</b>	
Régurgitation tricuspидienne	100
Sténose pulmonaire	49
Dilatation de l'oreillette droite/du ventricule droit	91
Lésion valvulaire gauche	7

gramme comprennent l'épaississement et le rétrécissement marqués et diffus des feuillets de la valve tricuspидienne. Le rétrécissement des feuillets valvulaires entraîne un défaut de coaptation, causant une régurgitation tricuspидienne. Dans les cas graves, les feuillets valvulaires sont rigides et leur mouvement est très réduit, produisant ainsi une sténose et une insuffisance classiques. En général, la valve pulmonaire présente les mêmes anomalies, bien qu'elle soit moins souvent affectée. D'autres anomalies structurelles comprennent la dilatation des cavités droites. Bien que rares, les lésions de la valve mitrale gauche doivent être recherchées (tableau 1). Si l'on constate des lésions du cœur gauche, on doit envisager la possibilité d'un shunt intracardiaque ou d'un carinoïde pulmonaire<sup>10,11</sup>.

**Figure 2 : Survie des patients présentant ou non un carinoïde cardiaque**



## Résultats

Seulement quelques études ont été effectuées sur les résultats chez les patients atteints de carinoïde cardiaque. Elles démontrent systématiquement un pronostic médiocre. Pellikka et coll. ont identifié 132 patients atteints de cardiopathie carinoïde pendant la décennie 1980 à 1989 et ont comparé les résultats chez ceux avec et sans atteinte cardiaque. La survie à trois ans était significativement inférieure chez ceux présentant une atteinte cardiaque (31 %) comparativement à ceux ne présentant pas d'atteinte cardiaque (68 %, figure 2). L'espérance de vie moyenne avait diminué de 4,6 ans à 1,6 ans<sup>10</sup>.

Lundin et coll. ont examiné 58 patients présentant une tumeur carinoïde maligne au niveau du segment médian de l'intestin démontrée histologiquement et ont examiné les caractéristiques de trois groupes :

- les patients ayant un cœur droit normal,
- les patients présentant une régurgitation tricuspидienne et de légères anomalies des cavités,
- les patients présentant une régurgitation tricuspидienne et de graves anomalies des cavités.

Ce dernier groupe présentaient un taux urinaire de 5-HIAA, un taux plasmatique de neuropeptide k et un taux plasmatique de substance P significativement plus élevés. On n'a pas observé de telles différences entre ceux ne présentant pas d'atteinte cardiaque et ceux présentant uniquement une régurgitation tricuspидienne sans atteinte des cavités<sup>10</sup>. Ce phénomène indique que sur la base des données les plus concluantes dans la littérature, la présence d'une atteinte car-

**Tableau 2 : Traitement médical de la tumeur carcinoïde**

**Chimiothérapie pour maîtriser la maladie**

- Streptomycine
- 5-fluorouracil
- Cyclophosphamide
- Doxorubicine
- Interféron alpha

**Chimiothérapie d'association + ligature de l'artère hépatique**

(traitement prometteur pour améliorer la survie)

**Médicaments utilisés pour le soulagement symptomatique**

- Somatostatine
- Octréotide

**Autres médicaments pour des affections particulières**

- Katansérine (pour gérer les crises hypertensives réfractaires aux vasodilatateurs)
- Théophylline, stéroïdes (pour la bronchoconstriction)
- Diphenhydramine, ranitidine, cyproheptadine (pour maîtriser les symptômes liés à l'histamine)

diacque chez les patients présentant une tumeur carcinoïde entraîne un pronostic plus mauvais.

**Traitement médical (tableau 2)**

La chimiothérapie est la base du traitement médical de la tumeur carcinoïde, en présence ou non d'une atteinte cardiaque. Les traitements avec la streptomycine, le 5-fluorouracil, le cyclophosphamide, la doxorubicine et l'interféron alpha ont permis de maîtriser la maladie métastatique, mais aucun d'entre eux, seuls ou en association, n'a induit une rémission soutenue ou une guérison. L'association de la chimiothérapie et de la ligature de l'artère hépatique s'est révélée prometteuse pour améliorer la survie<sup>13,14</sup>.

Pour le soulagement symptomatique, les médicaments les mieux étudiés sont la somatostatine et l'octréotide. La somatostatine se lie aux récepteurs de surface des cellules carcinoïdes et inhibe la libération de la

sérotonine. La demi-vie de la somatostatine n'est que de quelques minutes, ce qui limite son utilisation. Par conséquent, l'octréotide, un médicament apparenté dont la demi-vie est plus longue, a reçu une plus grande attention de la part des cliniciens. L'octréotide s'est révélé efficace pour réduire les bouffées vasomotrices de 87 %, la diarrhée de 77 % et les taux urinaires de 5-HIAA de 77 %<sup>14,15</sup>.

D'autres médicaments utilisés dans des affections spécifiques comprennent la kétansérine, un antagoniste sélectif des récepteurs de la sérotonine ayant des propriétés alpha-bloquantes, qui est utile dans le traitement d'une crise hypertensive réfractaire aux vasodilatateurs<sup>16</sup>. Sur le plan clinique, la kétansérine est utilisée le plus souvent pendant la période péroperatoire pendant le remplacement d'une valve. La prolongation de l'intervalle QT et le déclenchement de torsades de pointes en présence d'hypomagnésémie ou d'hypokaliémie ont été documentés. Pour la bronchoconstriction, la théophylline et les stéroïdes ont été efficaces. Divers antihistaminiques, tels que la diphenhydramine, la ranitidine et la cyprohéptadine, ont été efficaces pour maîtriser les symptômes liés à l'histamine, notamment les bouffées vasomotrices et l'urticaire, ainsi que dans le contexte préopératoire.

**Traitement chirurgical**

Les considérations chirurgicales dans le traitement des patients atteints d'une tumeur carcinoïde comprennent :

- la réduction tumorale chez les patients présentant des métastases,
- la résection de la tumeur primitive non métastatique pouvant entraîner une guérison potentielle,
- la chirurgie des valves cardiaques chez les patients présentant une atteinte cardiaque.

Dans ce dernier cas, on a peu d'informations sur le choix du moment optimal pour pratiquer la chirurgie des valves cardiaques et les résultats obtenus. Connolly et coll. ont comparé des résultats significatifs de la chirurgie cardiaque chez des patients atteints de cardiopathie carcinoïde. Vingt-six patients ont subi une chirurgie valvulaire et 40 patients ont reçu un traitement médical. La mortalité à 30 jours dans le groupe ayant subi une chirurgie était de 35 %, principalement en raison de complications hémorragiques. Cependant, à 6 mois, on a noté une tendance favorable pour le

groupe ayant reçu une chirurgie. À 2 ans, cette différence était significative, la survie dans le groupe ayant subi la chirurgie étant de 40 % comparativement à 8 % dans le groupe ayant reçu un traitement médical. À 3 ans, aucun des patients ayant reçu un traitement médical n'avait survécu<sup>17</sup>.

## Résumé

La cardiopathie carcinoïde est une affection rare qui peut le devenir encore davantage avec le temps. On notera qu'elle est si rare que des cardiologues et gastro-entérologues expérimentés à l'Hôpital St. Michael ont eu de la difficulté récemment à identifier des cas de cardiopathie carcinoïde dans leur pratique clinique. L'une des raisons possibles de l'incidence de plus en plus rare de cette maladie est que les programmes de dépistage plus agressifs du cancer du côlon permettent de détecter et de traiter les tumeurs carcinoïdes avant l'apparition de métastases et d'une atteinte cardiaque. Cependant, les tumeurs carcinoïdes et la cardiopathie carcinoïde demeurent un important diagnostic à envisager chez les patients présentant une pathologie valvulaire droite primitive. L'évaluation des patients comprend la documentation de taux urinaires élevés de 5-HIAA et une évaluation échocardiographique du degré de l'atteinte valvulaire. La prise en charge des patients comprend le traitement agressif de l'insuffisance cardiaque, en particulier l'utilisation de la chimiothérapie et de l'octréotide pour obtenir un soulagement symptomatique. Dans les cas graves, on doit envisager le remplacement chirurgical des valves.

---

**Le D<sup>r</sup> Ajai Pasricha** est un cardiologue stagiaire à l'Hôpital St. Michael.

---

## Références

1. Basson MD, Ahlman H, Wangberg B, Modlin IM. Biology and management of the midgut carcinoid. *Am J Surg* 1993; 165:288-297.
2. Lubarsch O. Ueber den primären Krebs des Ileum, nebst Bemerkungen über das gleichzeitige Vorkommen von Krebs und Tuberkulose. *Virchows Arch* 1888;111:280-317.
3. Orbendorfer S. Karzinoide Tumoren des Dunndarms. *Frankf Z Pathol* 1907;1:425-429.
4. Mason RA, Steane PA. Carcinoid syndrome; its relevance to the anesthetist. *Anaesthesia* 1976;31:228-242.
5. Ferrans VJ, Roberts WC. The carcinoid endocardial plaque; an ultrastructural study. *Hum Pathol* 1976;7:387-409.
6. Simula DV, Edwards WD, Tazelaar HD, Connolly HM, Schaff HV. Surgical pathology of carcinoid heart disease: a study of 139 valves from 75 patients spanning 20 years. *Mayo Clin Proc* 2002;77:139-147.
7. Connolly HD, Crary JL, McGoon MD, et al. Valvular heart disease associated with fenfluramine-phentermine. *N Engl J Med* 1997;337(9):581-588.
8. Conlon JM, Deacon CF, Richter G, Stockmann F, Creutzfeldt W. Circulating tachykinins (substance P, neurokinin A, neuropeptide K) and the carcinoid flush. *Scand J Gastroenterol* 1987;22:97-105.
9. Kvols LK. Metastatic carcinoid tumors and the malignant carcinoid syndrome. *Ann NY Acad Sci* 1994;733:464-470.
10. Pellikka PA, Tajik AJ, Khandheria BK et al. Carcinoid heart disease. Clinical and echocardiographic spectrum in 74 patients. *Circulation* 1993;87:1188-1198.
11. Howard RJ, Drobac M, Rider WD et al. Carcinoid heart disease: diagnosis by two-dimensional echocardiography. *Circulation* 1995;66(5):1059-1065.
12. Lundin L, Norheim I, Landelius J, Oberg K, Theodorsson-Norheim E. Carcinoid heart disease; relationship of circulating vasoactive substances to ultrasound-detectable cardiac abnormalities. *Circulation* 1988;77(2):264-269.
13. Janson ET, Oberg K. Long term management of the carcinoid syndrome. *Acta Oncologica* 1993;32:225-229.
14. Kvols LK. Metastatic carcinoid tumors and the malignant carcinoid syndrome. *Ann NY Acad Sci* 1994;733:464-470.
15. Kvols LK, Moertel CG, O'Connell MJ, Schutt AJ, Rubin J, Hahn RG. Treatment of the malignant carcinoid syndrome: evaluation of long-acting somatostatin analogue. *N Engl J Med* 1986;315:663-666.
16. Houghton K, Carter JA. Perioperative management of carcinoid syndrome using ketanserin. *Anaesthesia* 1986;41:596-599.
17. Connolly HM, Nishimura RA, Smith HC, Pellikka PA, Mullany CJ, Kvols LK. Outcome of cardiac surgery for carcinoid heart disease. *J Am Coll Cardiol* 1995;32:225-229.
18. Kulke MH, Mayer RJ. Carcinoid Tumors. *N Engl J Med* 1999;340(11):858-868.
19. Strickman NE, Rossi PA, Massumkhani GA, Hall RJ. Carcinoid heart disease: a clinical, pathologic and therapeutic update. *Curr Probl Cardiol* 1982;6(11):1-42.
20. Robiolio PA, Rigolin VH, Wilson JS et al. Carcinoid heart disease: Correlation of high serotonin levels with valvular abnormalities detected by cardiac catheterization and echocardiography. *Circulation* 1995;92(4):790-795.
21. Propst JW, Siegel LC, Stover EP. Anesthetic considerations for valve replacement surgery in a patient with carcinoid syndrome. *J Cardiothorac Vasc Anesth* 1994;8:209-212.

## Résumés d'intérêt connexe

### La tumeur carcinoïde

KINOVA, S, DURIS I, BRATISLAVA, SLOVAQUIE

Les tumeurs carcinoïdes sont des tumeurs malignes d'évolution lente qui se développent le plus souvent dans les voies gastro-intestinales (environ 74 %). Elles peuvent également se développer au niveau des bronches, des ovaires, des poumons, du thymus, des reins ou de la glande thyroïde. Les tumeurs carcinoïdes sont généralement identifiées histologiquement par leur affinité pour les sels d'argent, ou plus spécifiquement par immunocytochimie au moyen d'anticorps contre leurs produits cellulaires spécifiques. Les taux de survie dépendent de la localisation de la tumeur primitive, de l'étendue de la maladie locorégionale et métastatique, de l'état fonctionnel de la tumeur et de la faisabilité de l'excision chirurgicale complète. Les manifestations cliniques sont souvent vagues ou absentes. Cependant, les tumeurs sécrètent des médiateurs bioactifs qui peuvent chez environ 10 % des patients engendrer divers éléments caractéristiques du syndrome carcinoïde. Les patients présentant une tumeur carcinoïde au stade avancé doivent recevoir un traitement médical et un traitement chirurgical agressifs.

*Bastisl Lek Listy* 2001;102(11):495-504.

### La cardiopathie carcinoïde : rapport de cas et examen de la littérature

BOTERO M, FUCHS R, PAULLUS DA, LIND DS. GAINESVILLE, FL

Nous présentons le cas d'une patiente qui nous a consultés pour une laparotomie exploratrice élective et la résection d'une masse pelvienne que l'on pensait être une tumeur ovarienne. Une échocardiographie transœsophagienne peropératoire a démontré des lésions des valves cardiaques droites, qui suggéraient un syndrome carcinoïde avant que l'on ait obtenu une confirmation pathologique. Cet article examine la présentation classique et le traitement anesthésique des patients atteints d'un syndrome carcinoïde et souligne l'importance d'un diagnostic préopératoire approprié et d'une planification soignée pour réduire l'incidence et la gravité des symptômes que cette affection peut provoquer.

*J Clin Anesth* 2002;14(1):57-63.

### La pathologie chirurgicale de la cardiopathie carcinoïde : une étude de 139 valves provenant de 75 patients sur une période de 20 ans

SIMULA DV, EDWARDS WD, TAZELAAR HD, CONNOLLY HM, SCHAFF HV, MAYO CLINIC, ROCHESTER, MINN

**Objectif :** Quantifier les caractéristiques pathologiques des plaques carcinoïdes dans un nombre relativement élevé de spécimens chirurgicaux provenant d'un seul établissement.

**Patients et méthodologie :** Les dossiers médicaux, les rapports chirurgicaux et les spécimens chirurgicaux ont été examinés chez tous les patients atteints de cardiopathie carcinoïde qui ont subi une chirurgie des valves cardiaques à la Clinique Mayo, Rochester, Minn, entre 1980 et 2000.

**Résultats :** L'étude comprenait 75 patients (45 hommes, 30 femmes) âgés de 26 à 78 ans (moyenne 59 ans). Parmi ces 75 patients, 139 valves avaient été excisées chirurgicalement (73 valves tricuspidiennes, 55 valves pulmonaires, 6 valves mitrales, 5 valves aortiques). La régurgitation pure était la dysfonction la plus fréquente des valves tricuspidiennes (80 % [60/75]), des valves mitrales (97 % [32/33]) et des

valves aortiques (96 % [23/24]). La valve pulmonaire présentait plus souvent une sténose et une insuffisance (52 % [37/71]) qu'une régurgitation pure (30 % [21/71]). Dans tous les cas, la dysfonction valvulaire était attribuée à la présence de plaques carcinoïdes, qui causaient un épaississement et une rétraction. L'épaississement résultait de la prolifération cellulaire et du dépôt de la matrice extracellulaire. On a observé la prolifération des myofibroblastes dans toutes les plaques et celle-ci était légère dans 49 % des cas (68/139) et modérée ou grave dans 51 % des cas (71/139). La matrice extracellulaire comprenait le collagène (dans 99 % des 139 valves), la substance myxoïde (98 % [136/139]) et l'élastine (20 % [128/139]). Les plaques carcinoïdes présentaient également une néovascularisation (94 % [131/139]), une inflammation chronique (94 % [131/139]) et une infiltration des mastocytes. L'épaississement important était dû principalement au dépôt de collagène dans les valves tricuspidiennes et à la prolifération de myofibroblastes et à la matrice myxoïde dans les valves pulmonaires.

**Conclusions :** Parmi les patients subissant une chirurgie valvulaire pour cause de cardiopathie carcinoïde, les valves tricuspidiennes et pulmonaire représentaient 91 % des valves excisées (128/139). Bien que de nombreuses caractéristiques cellulaires et extracellulaires aient été communes aux plaques carcinoïdes, la variabilité de leur expression relative a entraîné des différences notables dans leur apparence histologique.

*Mayo Clin Proc* 2002;77(2):139-47.

## Réunions scientifiques à venir

26 au 30 octobre 2002

### Canadian Cardiovascular Congress 2002

Edmonton, Alberta

Renseignements : Melle Stéphanie Mutschler

Tél. : (613) 569-3407, poste 402

Courriel : meetings@ccs.ca

Site web : www.cardiocongress.org

13 au 20 novembre 2002

### Réunions scientifiques 2002 de l'American Heart Association

Chicago, IL

Renseignements : Tél. : 214-706-1543

Fax : 214-706-5262

Courriel : sessions@heart.org

Les avis de changement d'adresse et les demandes d'abonnement *Cardiologie – Conférences Scientifiques* doivent être envoyés par la poste à l'adresse B.P. 310, Station H, Montréal (Québec) H3G 2K8 ou par fax au (514) 932-5114 ou par courrier électronique à l'adresse info@snellmedical.com. Veuillez vous référer au bulletin *Cardiologie – Conférences Scientifiques* dans votre correspondance. Les envois non distribuables doivent être envoyés à l'adresse ci-dessus.

La version française a été révisée par le Dr George Honos, Montréal.

L'élaboration de cette publication a bénéficié d'une subvention à l'éducation de

# Novartis Pharma Canada Inc.

©2002 Division de cardiologie, Hôpital St. Michael's, Université de Toronto, seule responsable du contenu de cette publication. Édition : SNELL Communication Médicale Inc. avec la collaboration de la Division de cardiologie, Hôpital St. Michael's, Université de Toronto. Tous droits réservés. Tout recours à un traitement thérapeutique décrit ou mentionné dans *Conférences scientifiques de cardiologie* doit être conforme aux renseignements d'ordonnance au Canada. SNELL Communication Médicale Inc. se consacre à l'avancement de l'éducation médicale continue de niveau supérieur.